BERGMAN CLINICS

De Schouder

BERGMAN CLINICS

Discloser belangen spreker	
(Potentiële) belangenverstrengeling:	Niet van toepassing
Voor bijeenkomst mogelijk relevante relaties met bedrijven:	Niet van toepassing
Sponsoring of onderzoeksgeld: Honorarium of andere (financiële) vergoeding: Aandeelhouder: Andere relatie, namelijk…	Niet van toepassing Niet van toepassing Niet van toepassing Niet van toepassing

BERGMAN CLINICS

Programma

- SAPS
- Rotator cuff ruptuur
- Instabiliteit
- Stijve schouder

BERGMAN CLINICS

Anatomie Schouder

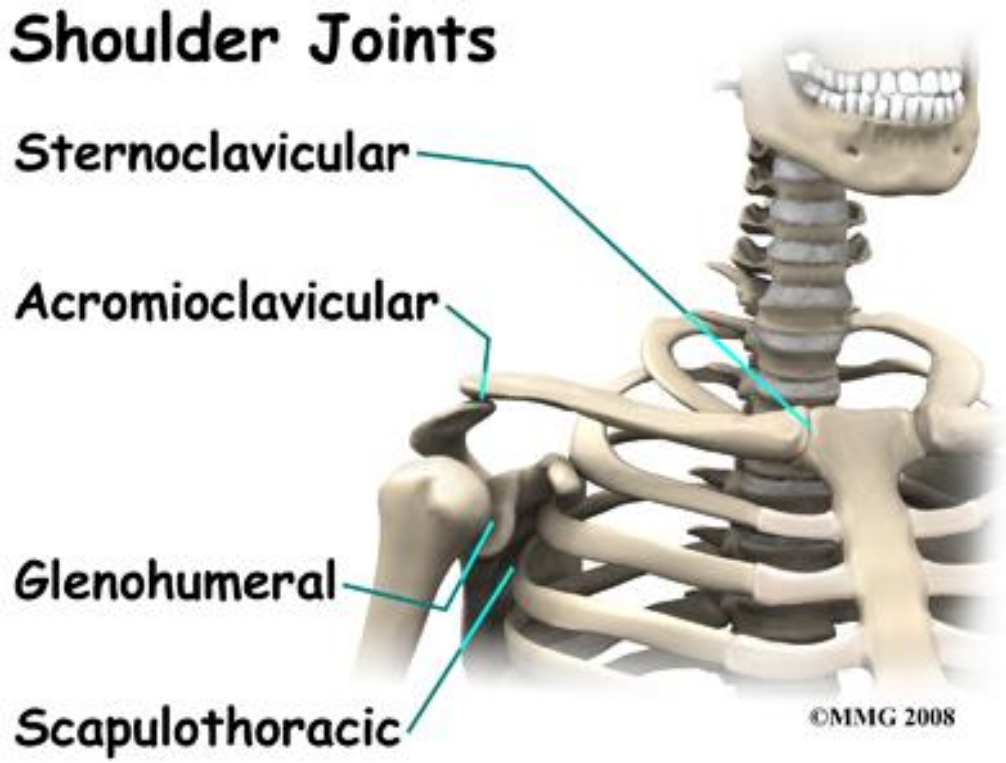

BERGMAN CLINICS

Anatomie Schouder

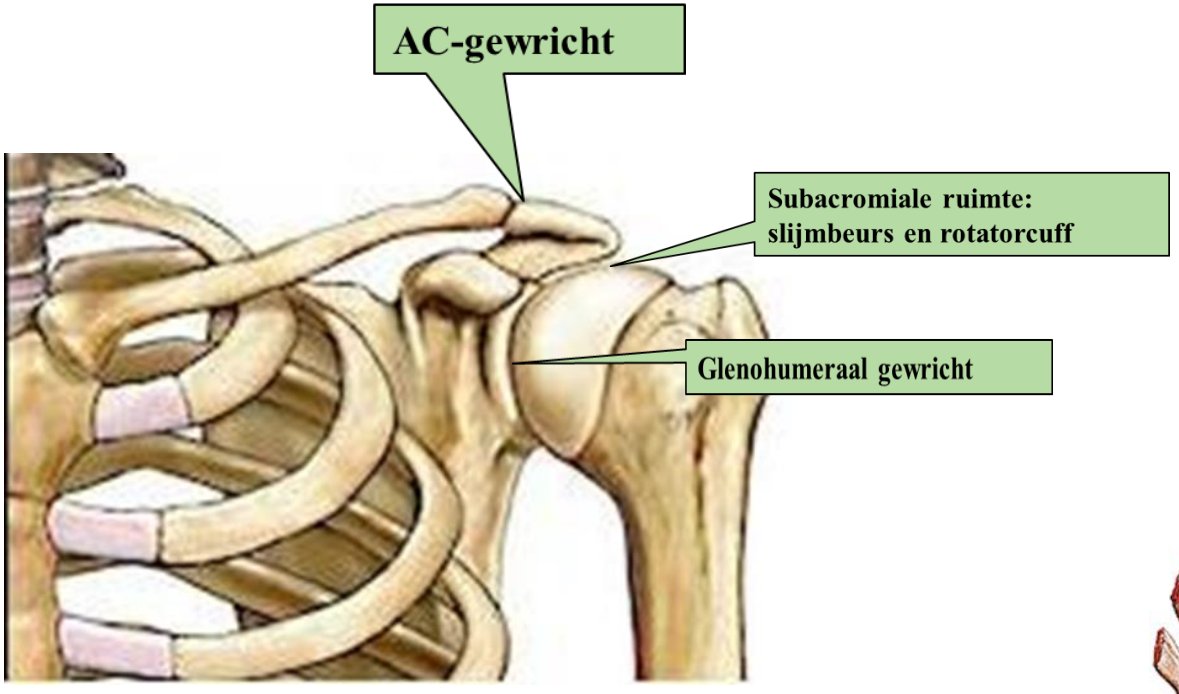

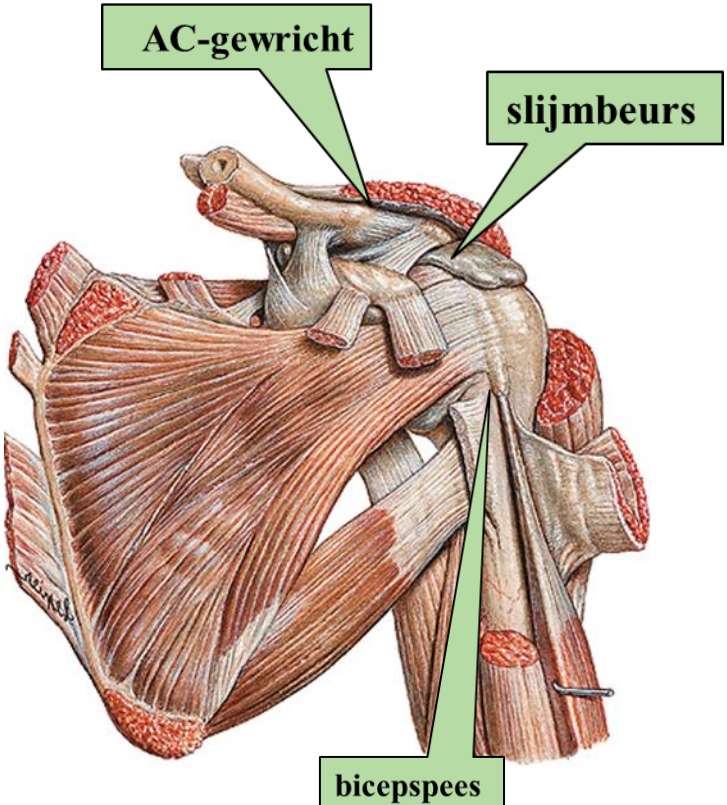

BERGMAN CLINICS

Anatomie Schouder

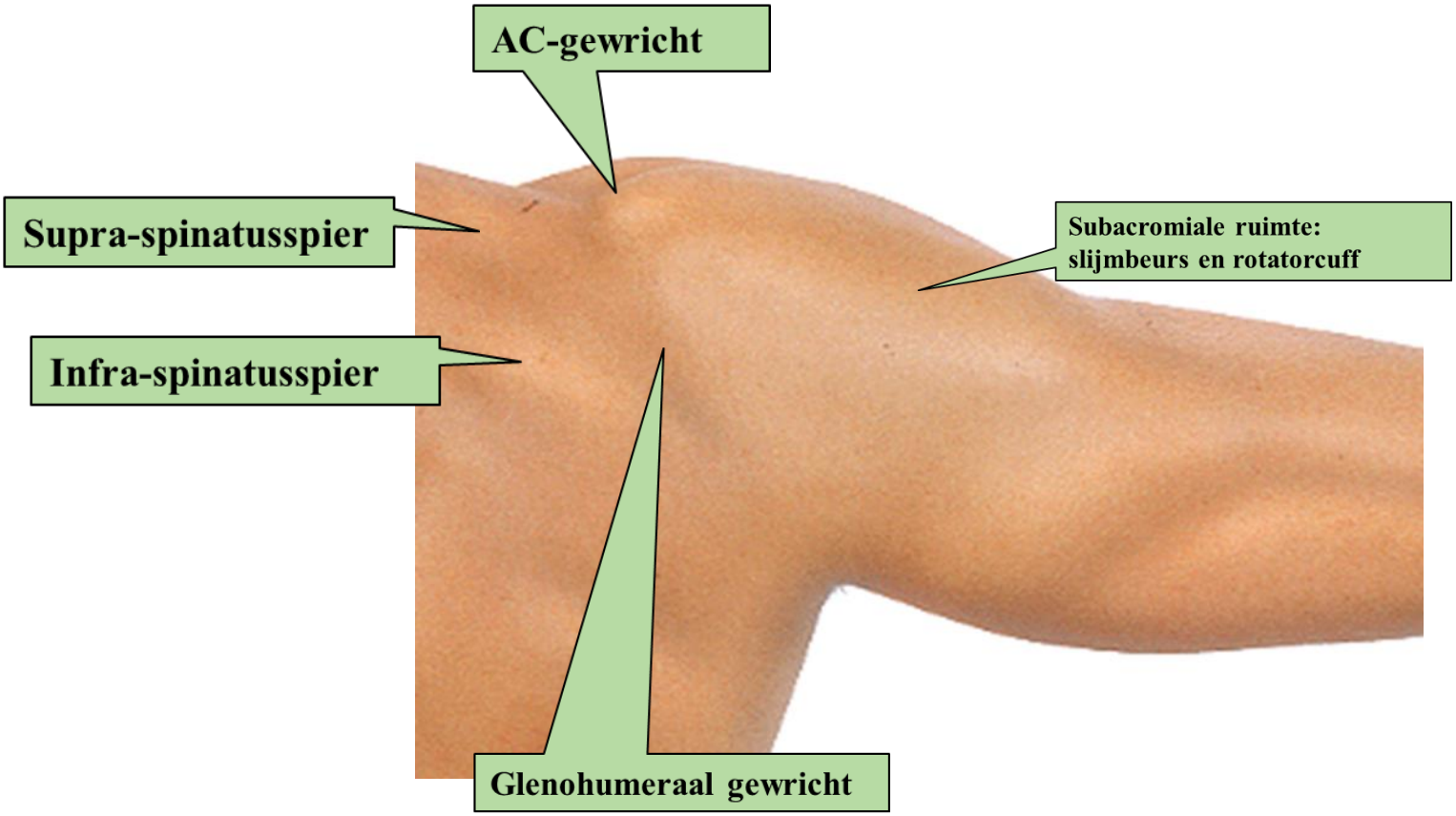

BERGMAN CLINICS

Anatomie Schouder

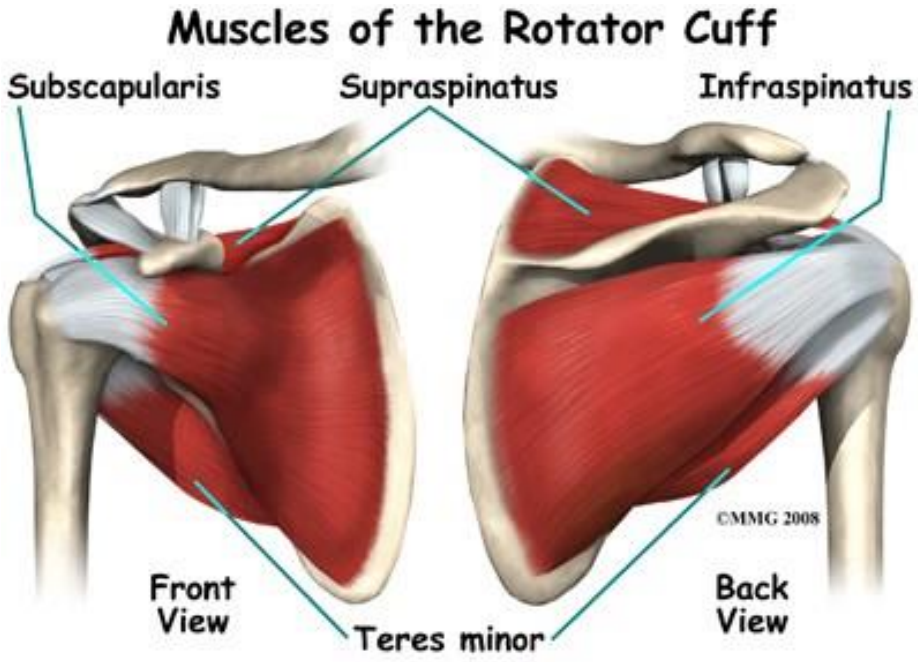

BERGMAN CLINICS

SAPS

- Subacromiaal Pijnsyndroom van de schouder
- Schouderklachten die meestal verergeren tijdens of na bewegingen boven schouderhoogte en zijwaarts heffen van de arm
- Het vroegere “impingement”
- Rol van impingement kleiner dan gedacht →SAPS

BERGMAN CLINICS

Stelling 1

Meer mannen dan vrouwen hebben last van schouderklachten.

- Waar.
- Niet waar.

BERGMAN CLINICS

SAPS

- 23 van de 1000 mensen schouderklachten
- Vrouwen > mannen
- Typische leeftijd: 40-60 jaar
- Suggereert dat veroudering een rol speelt
- Boven de 60 jaar meer kans op cuff laesie

BERGMAN CLINICS

SAPS

- Pijn door ontsteking van de bursa en rotator cuff en eventueel Biceps pees (caput longum)
- Zwelling → impingement weke delen
- Uitstraling van pijn naar nek, bovenarm, elleboog of de hand met tintelingen

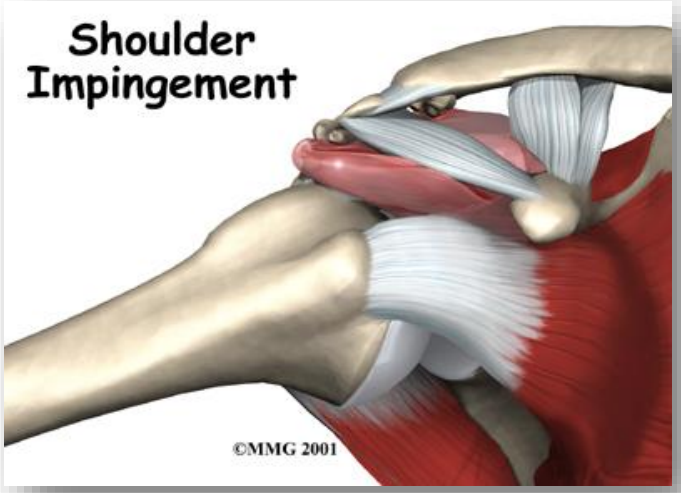

BERGMAN CLINICS

SAPS

Primair (geen oorzaak → veroudering?)

↕

Secundair (uitgebreider schouder probleem)

BERGMAN CLINICS

SAPS

Secundair (uitgebreider schouder probleem):

- Overbelasting
- Verstoring bewegingspatroon zoals v/d scapula (scapula dyskinesie)
- (geringe) Instabiliteit, m.n. bij patiënten < 40jr
- SLAP laesie
- Verstijving schouder kapsel

BERGMAN CLINICS

Lichamelijk onderzoek SAPS

Combinatie van testen +:

- Neer test
- Hawkins test
- Painful Arc test
- Empty can (volgens Jobe) test
- Exorotatie test tegen weerstand test

BERGMAN CLINICS

Beeldvormende Diagnostiek SAPS

Bij niet of onvoldoende verbetering op behandeling

- X-schouder AP exo en endo en Y-opname (artrose/kalk afzetting/ zeldzame ossale afwijkingen)
- Echo schouder (bursitis/tendinopathie/kalk/impingement/ cuff ruptuur)
- MRI schouder, indien echo niet beschikbaar is

BERGMAN CLINICS

Behandeling SAPS

- Voorlichting
- Relatieve rust
- NSAID’s 1-2 weken bij hevige pijn
- FT:
  - geleidelijk opbouwen van de oefentherapie
  - laagintensief en hoogfrequent
  - excentrisch trainen binnen de pijngrens
  - stabilisatietraining van de scapula met aandacht voor ontspanning en de juiste houding.

BERGMAN CLINICS

Behandeling SAPS

- Injectie corticosteroïden:
  - Eerste 8 weken bij hevige pijn
  - Bij voorkeur echogeleid

Het gebruik van injecties met corticosteroïden als enige vorm van therapie voor de langere termijn wordt ontraden.

BERGMAN CLINICS

Behandeling SAPS

- Tendinitis Calcarea

  FT:

  - geleidelijk opbouwen van de oefentherapie
  - laagintensief en hoogfrequent
  - excentrisch trainen binnen de pijngrens
  - stabilisatietraining van de scapula met aandacht voor ontspanning en de juiste houding.
  - ESWT

BERGMAN CLINICS

Behandeling SAPS

BERGMAN CLINICS

Behandeling SAPS

- Tendinitis Calcarea
  - NACD (Needle Aspiration of Calcific Deposit)
  - Barbotage
  - Bij spontane resorptie kalk en bursitis beeld een echogeleide injectie met corticosteroïden.

BERGMAN CLINICS

Operatieve behandeling SAPS

- Bij voorkeur conservatief behandelen
- Neerplastiek:
  - Arthroscopisch
  - Bursectomie
  - Acromion plastiek
  - Eventueel i.c.m. een laterale clavicula resectie

BERGMAN CLINICS

Operatieve behandeling SAPS

BERGMAN CLINICS

Rotator cuff ruptuur

- Acuut na een val
- Chronisch:
  - Sluipend begin, vaak verdacht voor een SAPS
  - Degeneratie van de pees
  - Boven de 50-60 jaar

BERGMAN CLINICS

Rotator cuff ruptuur

- Chronisch:
  - Klachten:
    - Lijken sterk op SAPS
    - Nachtpijnen en toename van pijn bij bewegen
    - Pijn voornamelijk in de bovenarm
    - Krachtsverlies
    - Biceps pees kan ook meedoen

BERGMAN CLINICS

Rotator cuff ruptuur

- Partiele dikte scheur
- Volledige dikte scheur (Full thickness)
  - Partiele breedte
  - Volledig

BERGMAN CLINICS

Rotator cuff ruptuur

- Supraspinatus
- Infraspinatus
- Subscapularis
- Teres Minor

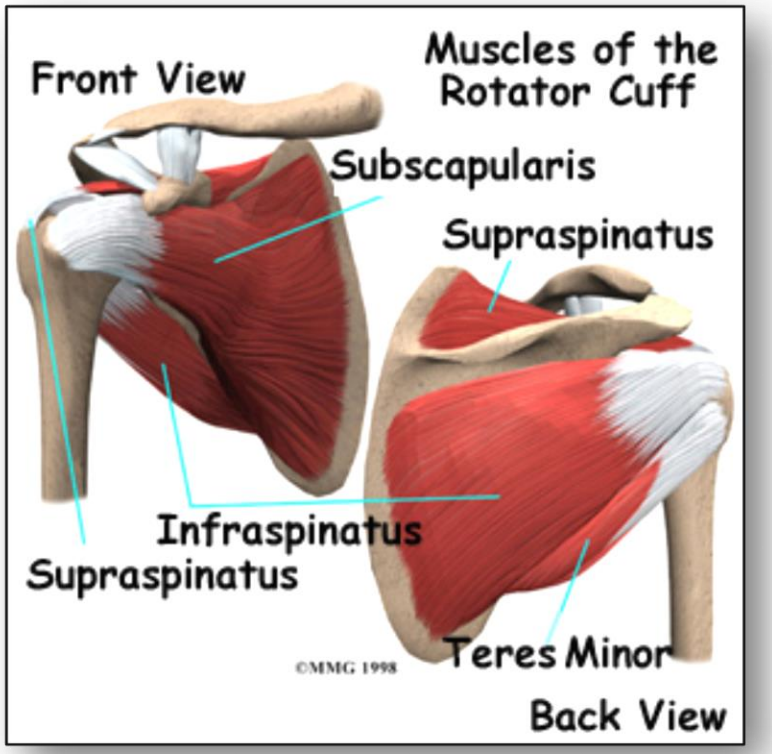

Rotator cuff ruptuur

- Partiële dikte

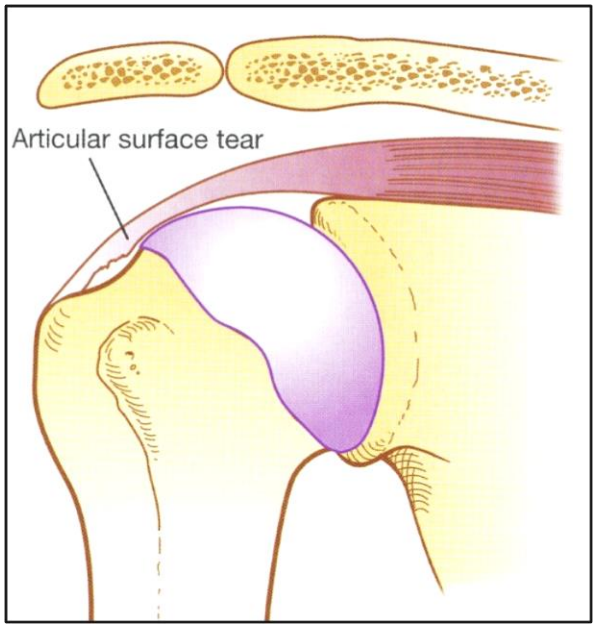

Rotator cuff ruptuur

- Partiële dikte

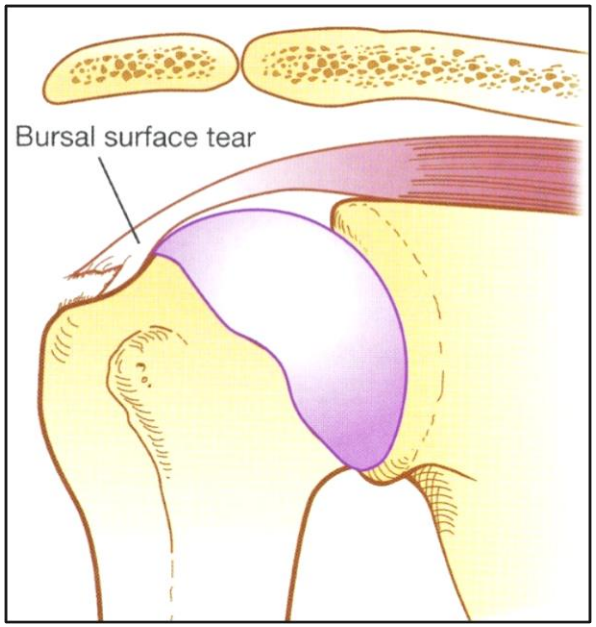

BERGMAN CLINICS

Rotator cuff ruptuur

- Partiële dikte

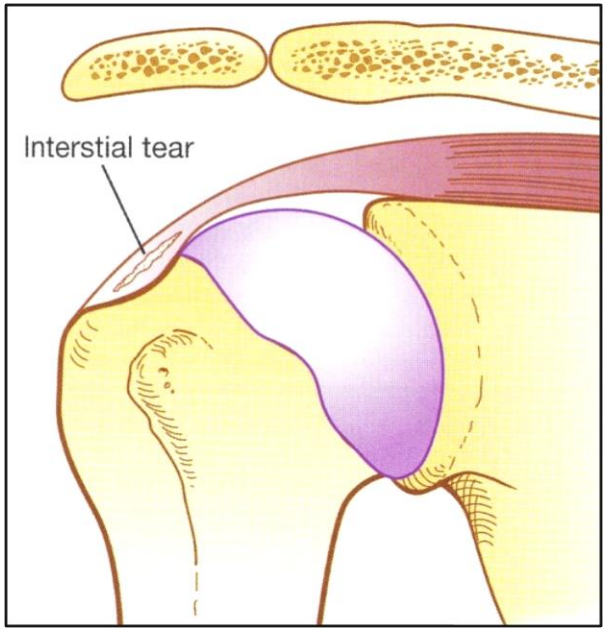

BERGMAN CLINICS

Rotator cuff ruptuur

Volledige dikte

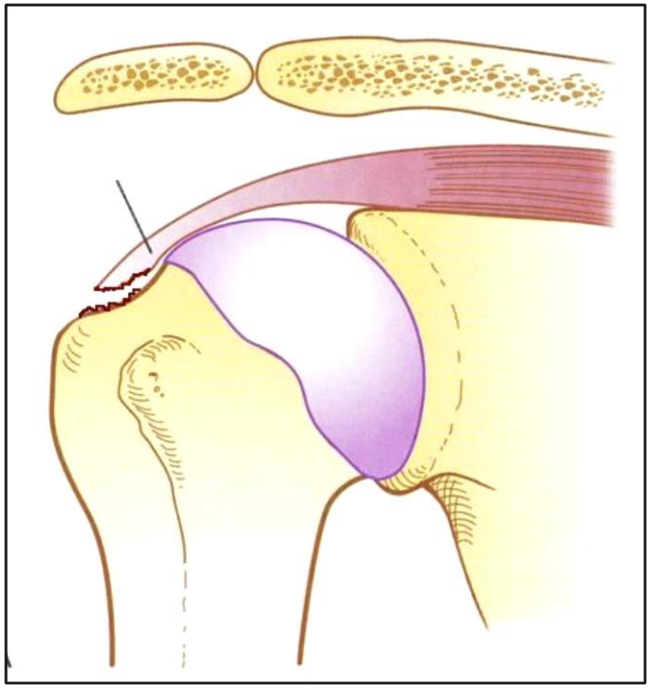

Partial width

BERGMAN CLINICS

Rotator cuff ruptuur

- Lichamelijk onderzoek:
  - Verminderde exorotatie kracht

BERGMAN CLINICS

Rotator cuff ruptuur

- Lichamelijk onderzoek:
  - Verminderde / afwezige Supraspinatus kracht

BERGMAN CLINICS

Rotator cuff ruptuur

- Lichamelijk onderzoek:
  - Impingement bij exo- of endorotatie

BERGMAN CLINICS

Stelling 2

Is de kans groter dan 95% dat er sprake is van een kans op een rotator cuff ruptuur wanneer onderstaande onderzoeken allen positief zijn?

- Ja
- Nee

Verminderde exorotatiekracht.
Verminderde/afwezige Supraspinatus kracht.
Impingement bij exo- of endorotatie.

Rotator cuff ruptuur

- Lichamelijk onderzoek:

Allen positief: 98% kans op rotator cuff ruptuur

Rotator cuff ruptuur

- Lichamelijk onderzoek:

Twee positief en leeftijd > 60 jaar: 98% rotator cuff ruptuur

BERGMAN CLINICS

Rotator cuff ruptuur

- Diagnostiek:
  - X-schouder: AP exo en endo en Y-opname
  - Echo
  - MRI arthro

BERGMAN CLINICS

Rotator cuff ruptuur

- Diagnostiek:
  - X-schouder: AP exo en endo en Y-opname
    - Hoogstand van de kop
    - Artrose (cuff arthropathie)

Rotator cuff ruptuur

- Diagnostiek:
  - Echo
    - Partieel / full thickness
    - Retractie pees

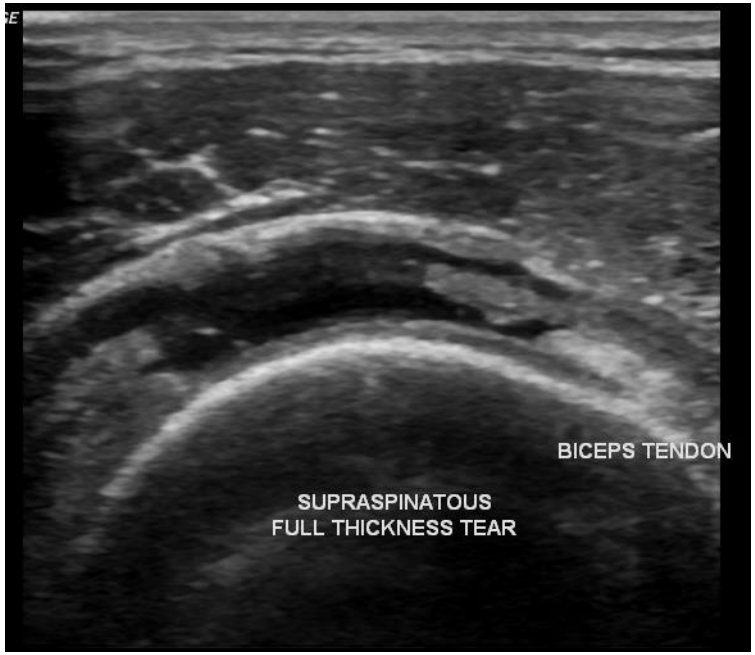

BERGMAN CLINICS

Rotator cuff ruptuur

- Diagnostiek:
  - MRI arthro
    - Partieel / Full thickness
    - Mate van retractie

BERGMAN CLINICS

Rotator cuff ruptu

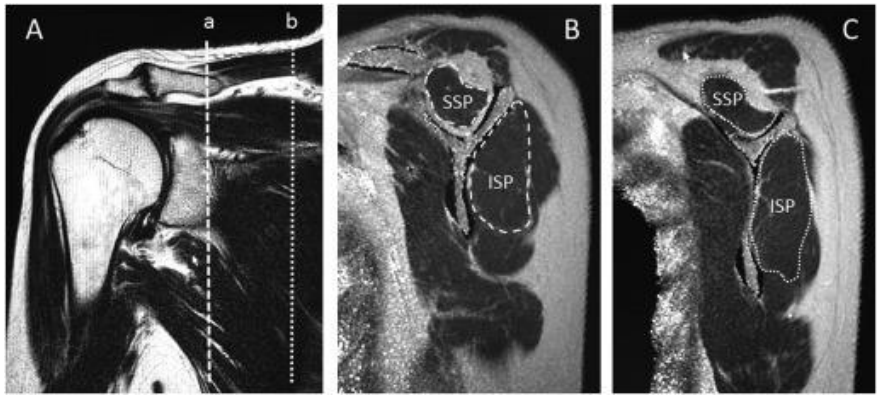

- Diagnostiek:
  - MRI arthro
    - Partieel / Full thickness
    - Mate van retractie
    - Mate van vervetting SSP
    - Botverlies (CT)

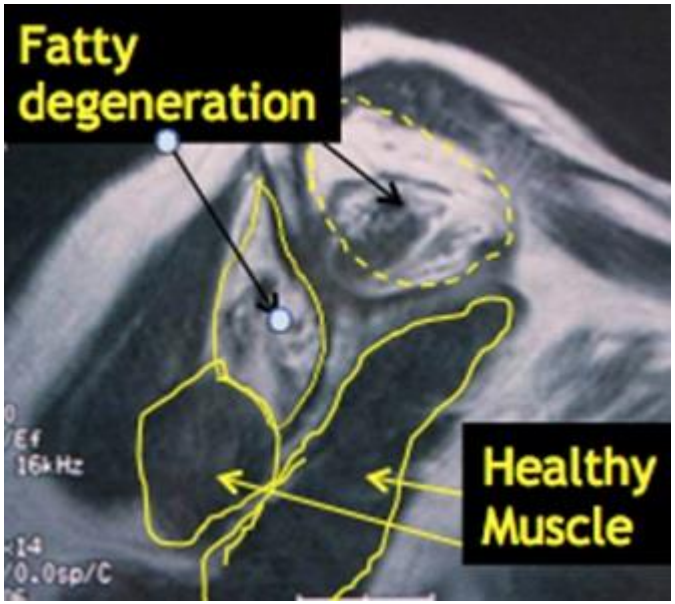

BERGMAN CLINICS

Rotator cuff ruptuur

- Behandeling:
  - Volledige dikte scheur
    - Geneest niet → operatief herstel
    - Leeftijd > 70 jaar conservatief
  - Partiele dikte scheur
    - Percentage van peesdikte?
    - >50% operatief herstel
    - <50% conservatief

BERGMAN CLINICS

Rotator cuff ruptuur

- Operatie

Open herstel

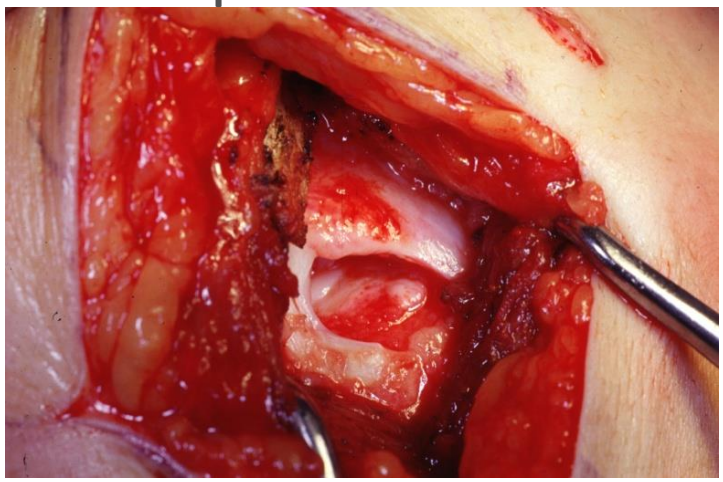

Arthroscopisch herstel

BERGMAN CLINICS

Rotator cuff ruptuur

- Operatie

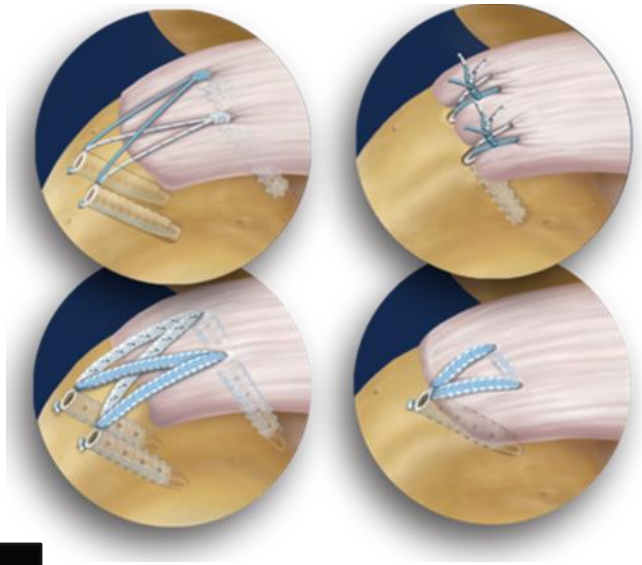

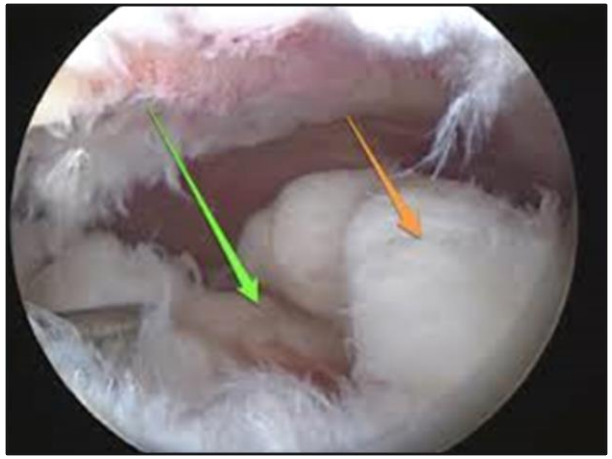

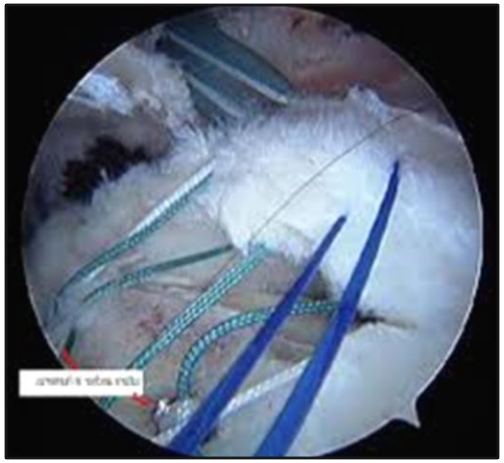

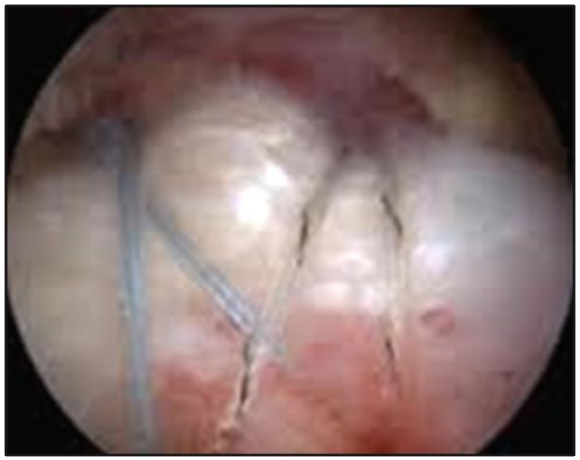

BERGMAN CLINICS

Rotator cuff ruptuur

- Nabehandeling
  - Immobilisatie 6 weken
  - 6-12 weken mobiliseren + lichte kracht oef
  - 12-24 weken mobilisatie en kracht oef uitbreiden
  - Totale duur gemiddeld 6 maanden

BERGMAN CLINICS

Rotator cuff ruptuur

- Complicaties operatie:
  - Infectie, nabloeding, thrombose
  - Frozen shoulder
  - Impingement
  - Recidief cuff laesie
    - ± 10% bij kleine scheuren
    - ± 20% bij medium scheuren
    - ± 40% bij grote scheuren

BERGMAN CLINICS

Instabiliteit

- Schouder:
  - Kogel gewricht
  - Grote ROM

BERGMAN CLINICS

Instabiliteit

Stabilisatie tijdens R.O.M.

- Statisch:
  - Glenoid
  - Ligamenten
  - Kapsel
  - labrum
- Dynamisch:
  - spieren

BERGMAN CLINICS

Instabiliteit, Labrum

- Verdubbelt de diepte van het glenoid en de concaviteit
- Vergroot het contact-oppervlak met de humerus kop
- Fungeert als een kraakbenige ring waaraan de glenohumerale ligamenten hechten

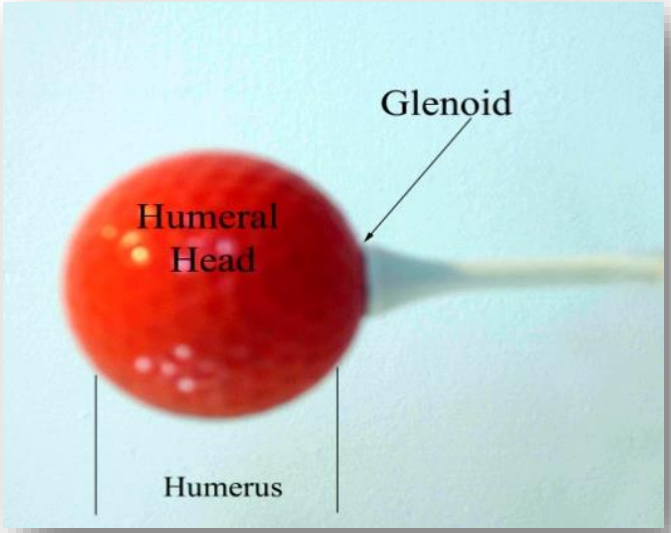

BERGMAN CLINICS

Instabiliteit, GH-Ligamenten

- Discrete verdikking in het kapsel
  - Superieure GH ligament
  - Middelste GH ligament
  - Inferieure GH ligament (fungeert als hangmat)

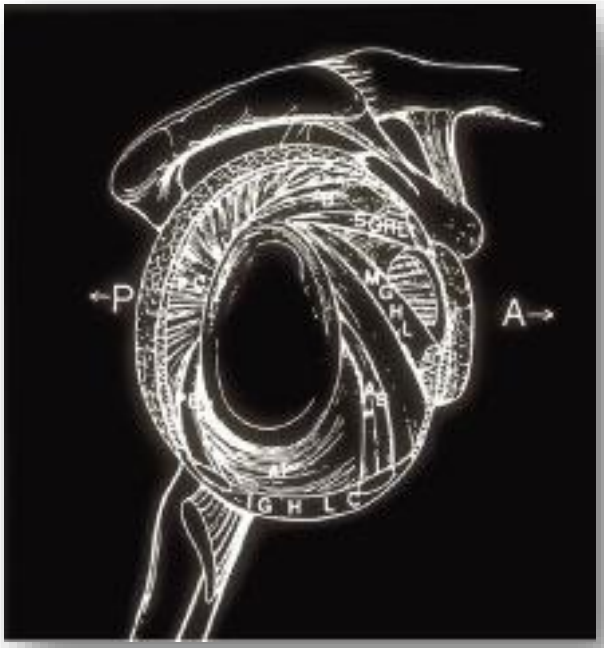

BERGMAN CLINICS

Instabiliteit, Dynamisch: Spieren

- Rotator Cuff
  - Subscapularis
  - Supraspinatus
  - Infraspinatus
  - Teres minor
- Deltoideus

BERGMAN CLINICS

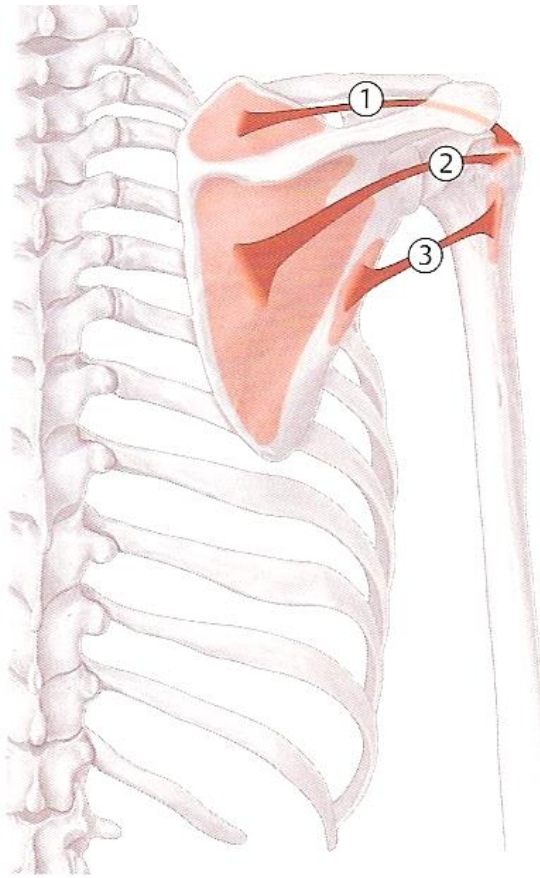

1- supra spinatus
2- infra spinatus
3- teres minor
4- sub scapularis

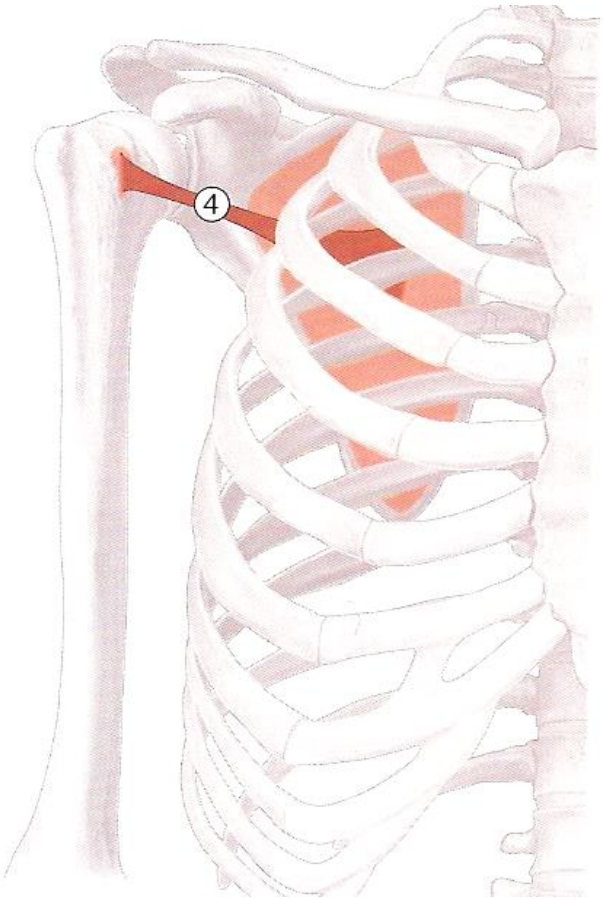

BERGMAN CLINICS

Instabiliteit

- Significante anamnese (is meestal het belangrijkst)
  - Traumatisch
  - Atraumatisch

- Lichamelijk onderzoek: Stabiliteit testen

- Aanvullende diagnostiek
  - X-schouder: AP en Y opname
  - MRI arthro schouder
  - CT schouder bij benige afwijkingen

BERGMAN CLINICS

Instabiliteit atraumatisch

- Inactiviteit spieren
- Meestal in meerdere richtingen instabiliteit
  - Hyperlaxiteit/hypermobiliteit
  - Bindweefsel aandoening (bv Ehlers- Danlos)

BERGMAN CLINICS

Instabiliteit traumatisch

- Trauma
- Anterieur/ Posterieur
- Spontane repositie of gereponeerd onder “roesje”
- Beschadiging:
  - Labrum
  - Glenoid
  - Ligamenten

BERGMAN CLINICS

Instabiliteit

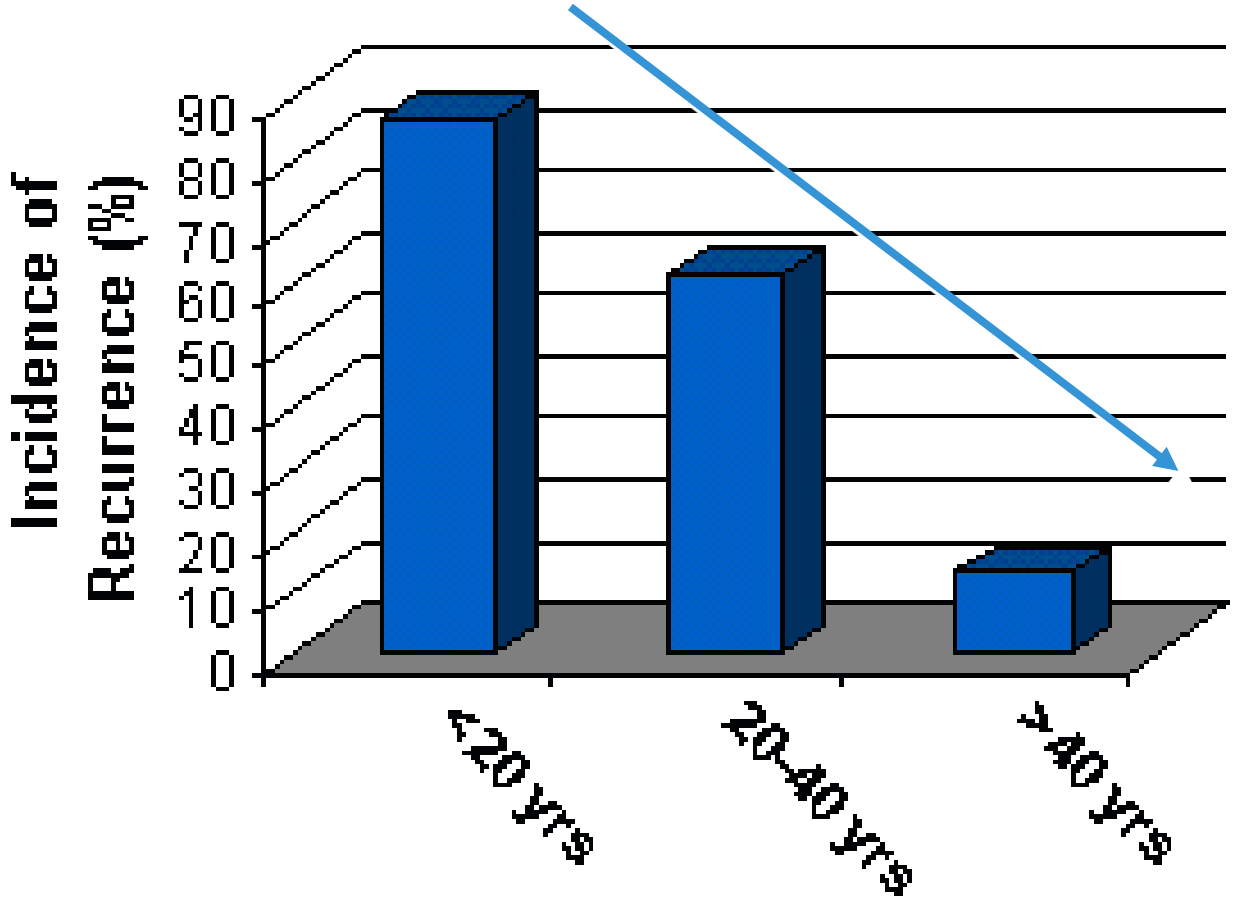

BERGMAN CLINICS

Instabiliteit Labrum letsel

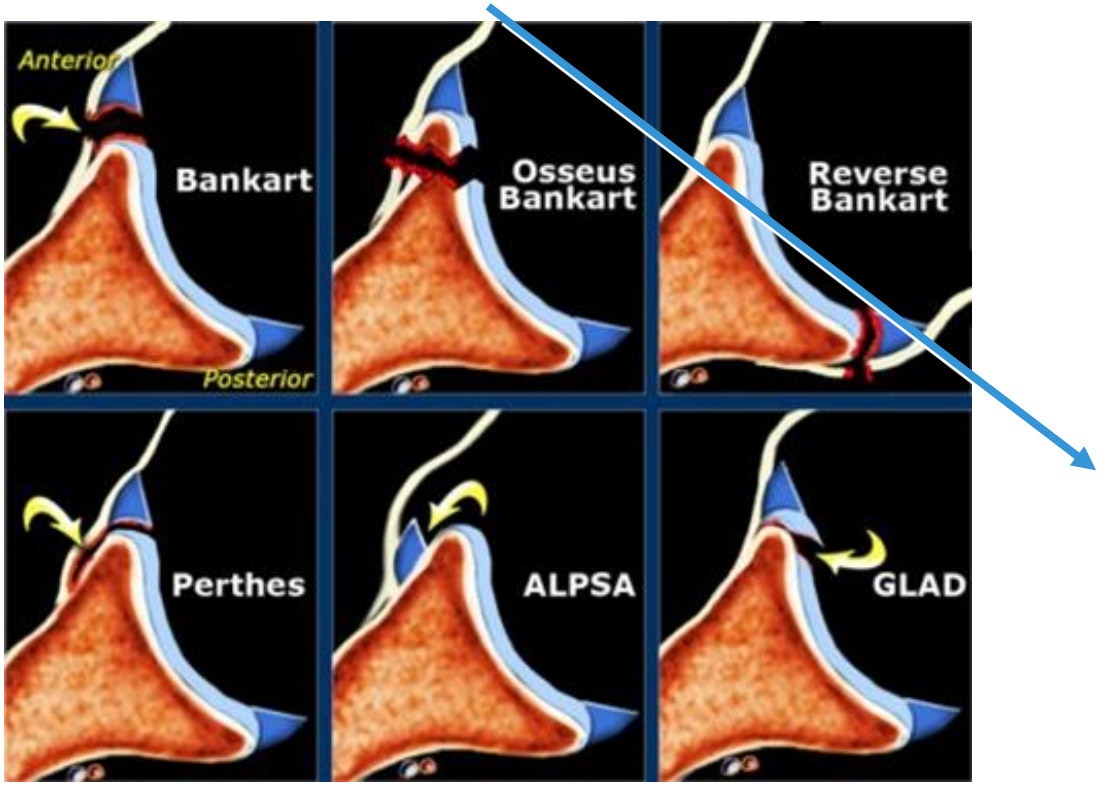

BERGMAN CLINICS

Instabiliteit Labrum

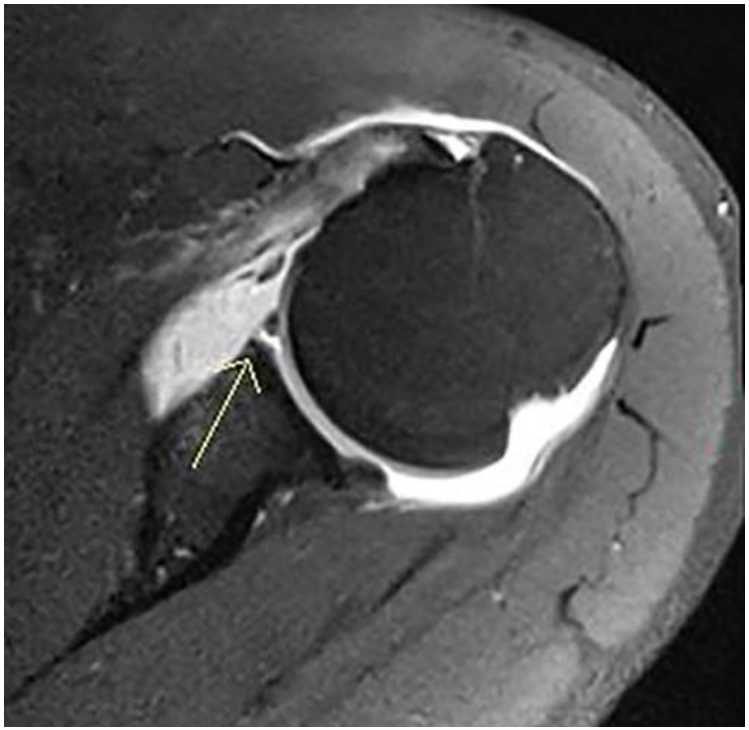

BERGMAN CLINICS

Instabiliteit, Benige Bankart

BERGMAN CLINICS

Instabiliteit, botverlies glenoid

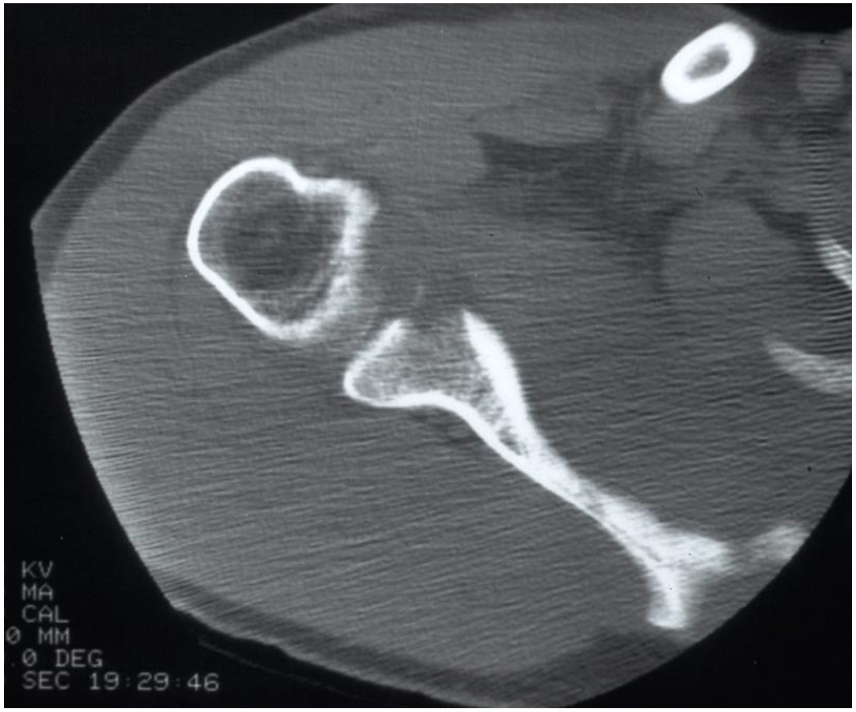

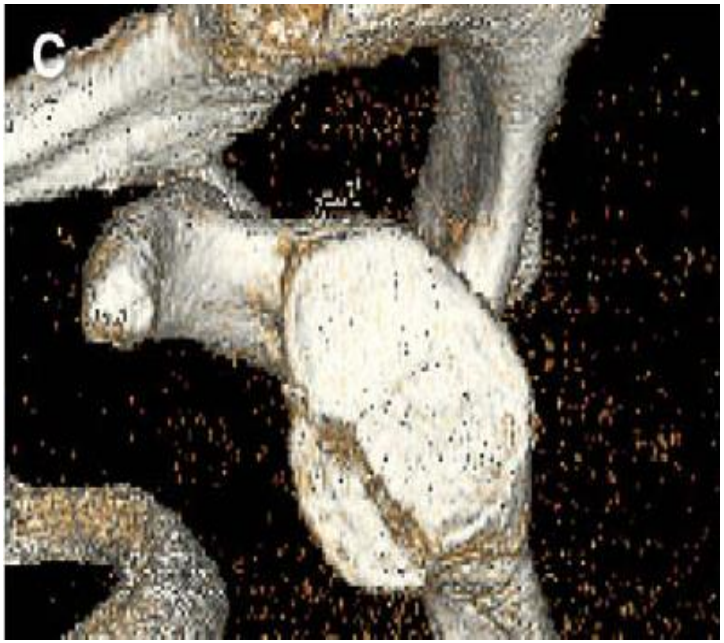

BERGMAN CLINICS

Instabiliteit, Hill Sachs laesie

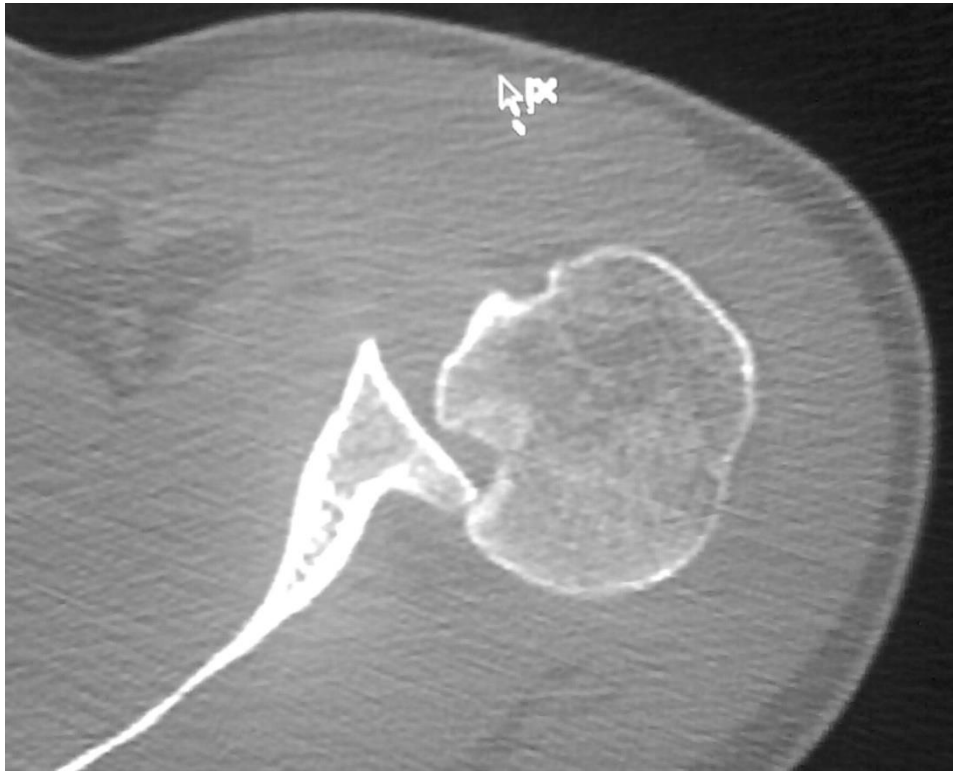

BERGMAN CLINICS

Instabiliteit, behandeling

- Fysiotherapie
- Operatief + Fysiotherapie

BERGMAN CLINICS

Instabiliteit, behandeling

- Fysiotherapie
  - Na eerste schouder luxatie
  - Eerste fase geen abductie en exorotatie
  - Beginnen met volledige passieve ROM en Actieve ROM langzaam opbouwen. Cuff training etc.

BERGMAN CLINICS

Instabiliteit, behandeling

- Operatief:
  - Arthroscopische schouder stabilisatie
  - Open schouder stabilisatie

BERGMAN CLINICS

Instabiliteit, behandeling

Arthroscopische schouder stabilisatie

- Doel:
  - Herstel Stabiliteit
  - Anatomische Repair
  - Minimale Morbiditeit

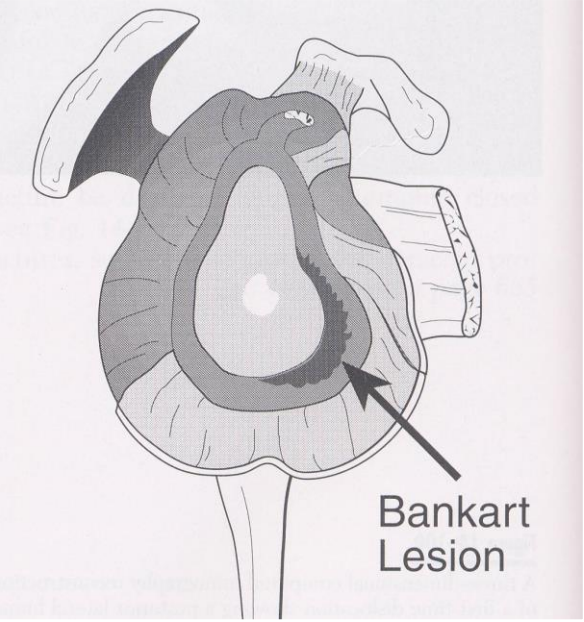

BERGMAN CLINICS

Instabiliteit, behandeling

Arthroscopische schouder stabilisatie

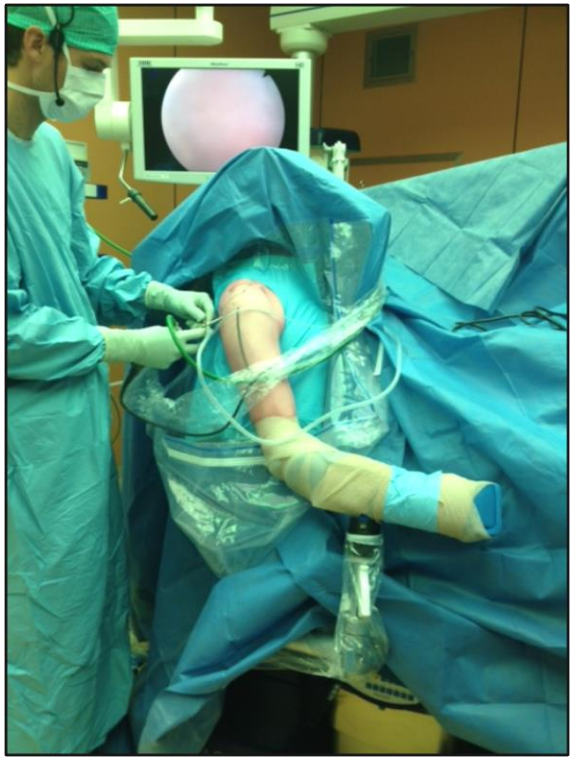

- Indicatie:
  - Post-traumatisch
  - Unidirectioneel
  - Discrete Bankart laesie
  - Geen of beperkte Hill-Sachs laesie
  - Goede weefsel kwaliteit
  - Boven handse sporter?

BERGMAN CLINICS

Instabiliteit, behandeling

Arthroscopische schouder stabilisatie

- Strandstoel of zijligging
- AB
- Geknoopte of knooploze ankers

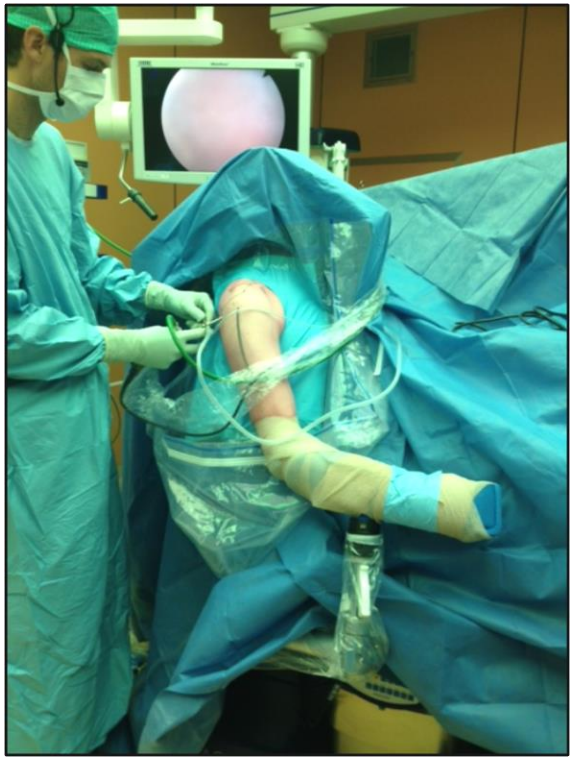

BERGMAN CLINICS

Instabiliteit, behandeling

Arthroscopische schouder stabilisatie

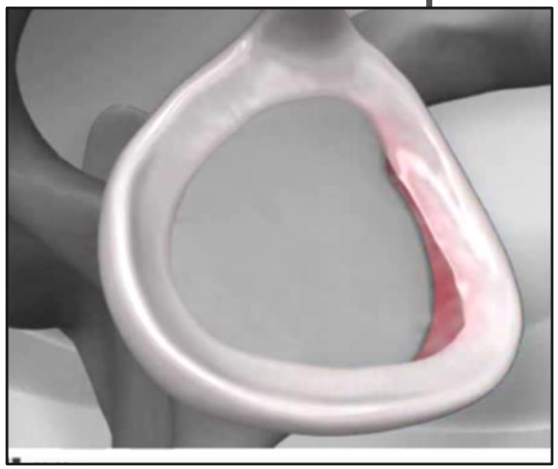

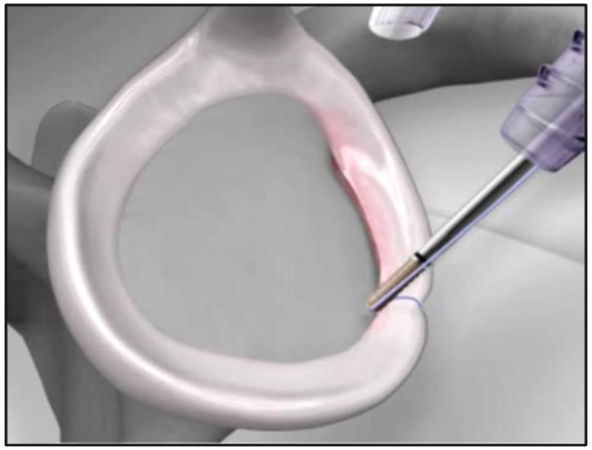

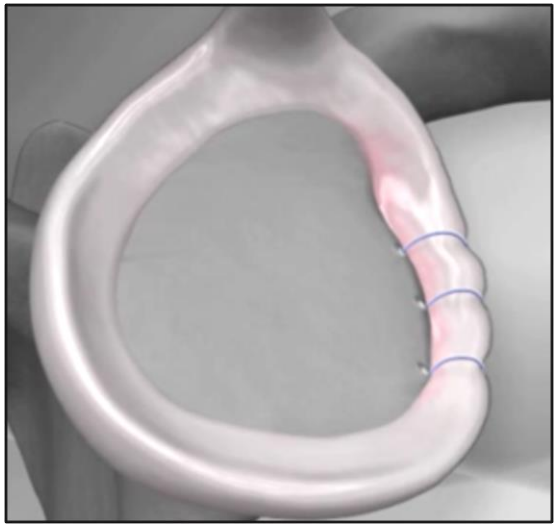

BERGMAN
CLINICS

BERGMAN CLINICS

Instabiliteit, behandeling

Open schouder stabilisatie

- Indicatie:
    - Groot defect: Humeruskop / Glenoid
    - Deficiënte weke delen
    - Non compliant patiënt
    - Revisie gevallen ?
    - HAGL ?
    - Duw- en treksport (rugby)/contact sport athlete!!

BERGMAN CLINICS

Instabiliteit, behandeling

Open schouder stabilisatie: Latarjet

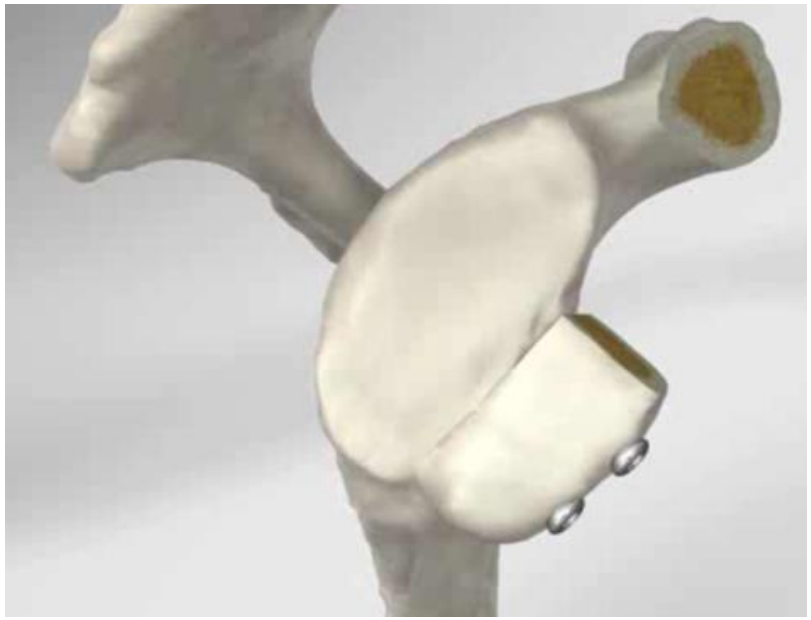

BERGMAN CLINICS

Instabiliteit

Nabehandeling:

- Drukverband
- Pleister
- 4-6 weken Immobilizer
- Fysiotherapie
- Revalidatie duur 3-6 mnd
- Contact-/ risicosporten > 6mnd

BERGMAN CLINICS

Instabiliteit

Resultaten na a-scopische schouderstabilisatie

- Kans op reluxatie: 5-12%
- Ankerfixatie even goed als open repair
- Meer verlies van exorotatie bij open
- Habituele dislocaties slechter dan 1 luxatie

BERGMAN CLINICS

Stijve schouder

BERGMAN CLINICS

Stijve schouder

Omartrose

- Verouderings proces van het kraakbeen
- Kraakbeen dun en beschadigd
- Ontstoken en verdikt kapsel
- Stijf gewricht

BERGMAN CLINICS

Stijve schouder

Omartrose

BERGMAN CLINICS

Stijve schouder

Oorzaken Omartrose

- Post Trauma
- Degeneratie o.b.v. ouderdom
- Cuff arthropathie
- RA

BERGMAN CLINICS

Stijve schouder

Behandeling Omartrose

- Uitleg en advies
- Pijnstillers (PCM en NSAID's)
- I.a. injecties met corticosteroiden
- Prothesen

BERGMAN CLINICS

Stijve schouder

Prothesen bij Omartrose

- Hemi schouder prothese
- Totale schouder prothese
- Reversed schouder prothese

BERGMAN CLINICS

Stijve schouder

Prothesen bij Omartrose

- Hemi schouder prothese
  - Bij jonge patiënten
  - Intact glenoid en cuff

BERGMAN CLINICS

Stijve schouder

Prothesen bij Omartrose

- Hemi schouder prothese
  - Bij jonge patiënten
  - Intact glenoid en cuff



BERGMAN CLINICS

Stijve schouder

Prothesen bij Omartrose

- Totale schouder prothese
  - Bij aantasting glenoid/ botverlies glenoid
  - Hogere leeftijd
  - Cuff intact

BERGMAN CLINICS

Stijve schouder

Prothesen bij Omartrose

- Totale schouder prothese

BERGMAN CLINICS

Stijve schouder

Prothesen bij Omartrose

- Reversed schouder prothese
  - Niet herstelbare cuff ruptuur
  - Cuff arthropathie

BERGMAN CLINICS

Stelling 3

Is de incidentie van een stijve schouder groter bij iemand met Diabetes Mellitus die insuline afhankelijk is?

- Ja.
- Nee.

BERGMAN CLINICS

Stijve schouder

Frozen shoulder

- Vaker voor bij vrouwen
- meestal 40-70 jaar
- 12 -30% van de gevallen komt dit dubbelzijdig voor (op verschillende tijdstippen)
- Incidentie 2-5%
- Vaker gezien bij:
  - DM (m.n. bij insuline afhankelijk)
  - Schildklierziekten
  - M. Dupuytren

BERGMAN CLINICS

Stijve schouder

Frozen Shoulder

- Self limiting disease
- Post trauma/ SAPS/ spontaan
- 10% na een schouder operatie

BERGMAN CLINICS

Stijve schouder

Frozen Shoulder (Capsulitis Adhesiva)

- Initiërende gebeurtenis
- Synoviale Proliferatie : pijn → stijfheid
- Fibroblast Proliferatie : Pijn en stijfheid
- Capsulaire Fibrose : Stijfheid

BERGMAN CLINICS

Stijve schouder

Frozen Shoulder (Capsulitis Adhesiva)

- Fase I : pijn en toename stijfheid
- Fase II : M.n. stijfheid
- Fase III : ROM neemt spontaan toe

BERGMAN CLINICS

Frozen shoulder:

- Diagnostiek:
  - Anamnese en lichamelijk onderzoek
  - X-Schouder AP (endo/exo) en Y opname ter uitsluiting van bv omartrose/tendinitis calcarea
  - Echo schouder:
    - vocht rondom de biceps pees zonder afwijkingen biceps pees
    - Verdikt kapsel in de oksel??

BERGMAN CLINICS

Stijve schouder

Behandeling Frozen Shoulder (Capsulitis Adhesiva)

- Fase I : rust eventueel een i.a. injectie echogeleid
- Fase II : bewegen binnen de pijngrens
- Fase III : bij spontaan verbetering start FT

BERGMAN
CLINICS